FACULTÉ DE MÉDECINE DE PARIS

ANNÉE 1926

THÈSE

N° 424

POUR LE

DOCTORAT EN MÉDECINE

PAR

GRIMAUD Jean-Baptiste-Robert

Né à Bordeaux, le 12 juillet 1898

Variations familiales associées

(HÉMIMÉLIE CUBITALE PARTIELLE, EXOSTOSES-OSTÉOGÉNIQUES, SYNDACTYLIE)

Président de thèse : M. NOBÉCOURT, professeur.

PARIS

ÉDITIONS MÉDICALES

7, RUE DE VALOIS, 7

1926

I. — PROFESSEURS.

Le Doyen ..... **M. ROGER.**

	MM.
Anatomie	NICOLAS.
Anatomie médico-chirurgicale	CUNÉO.
Physiologie	N.
Physique médicale	STROHL.
Chimie organique et chimie générale	DESGREZ.
Bactériologie	LEMIERRE.
Parasitologie et histoire naturelle médicale	BRUMPT.
Pathologie et thérapeutique générales	Marcel LABBÉ.
Pathologie médicale	SICARD.
Pathologie chirurgicale	LECÈNE.
Anatomie pathologique	ROUSSY.
Histologie	PRENANT.
Pharmacologie et matière médicale	RATHERY.
Thérapeutique	CARNOT.
Hygiène	Léon BERNARD.
Médecine légale	BALTHAZARD.
Histoire de la médecine et de la chirurgie	MÉNÉTRIER.
Pathologie expérimentale et comparée	ROGER.
Clinique médicale	GILBERT. BEZANÇON. ACHARD. WIDAL.
Hygiène et clinique de la première enfance	MARFAN.
Clinique des maladies des enfants	NOBÉCOURT.
Clinique des maladies mentales et des maladies de l'encéphale	H. CLAUDE.
Clinique des maladies cutanées et syphilitiques	JEANSELME.
Clinique des maladies du système nerveux	GUILLAIN.
Clinique des maladies infectieuses	TEISSIER.
Clinique chirurgicale	DELBET. HARTMANN. LEJARS. GOSSET.
Clinique ophtalmologique	TERRIEN.
Clinique urologique	LEGUEU.
Clinique d'accouchements	COUVELAIRE. BRINDEAU. JEANNIN.
Clinique gynécologique	J.-L. FAURE.
Clinique chirurgicale infantile et orthopédie	OMBRÉDANNE.
Clinique thérapeutique médicale	VAQUEZ.
Clinique oto-rhino-laryngologique	SEBILEAU.
Clinique thérapeutique chirurgicale	DUVAL.
Clinique propédeutique	SERGENT.
Professeur sans chaire	ROUVIÈRE

II. — AGRÉGÉS EN EXERCICE

MM.	
ABRAMI	Pathologie médicale.
ALGLAVE	Pathologie chirurgicale
AUBERTIN	Pathologie médicale.
BASSET	Pathologie chirurgicale
BAUDOUIN	Pathologie médicale.
BINET	Physiologie.
BLANCHETIÈRE	Chimie biologique.
BRANCA	Histologie.
BRULÉ	Pathologie médicale.
BUSQUET	Pharmacologie et matière médicale.
CADENAT	Pathologie chirurgicale
CHAMPY	Histologie.
CHIRAY	Pathologie médicale.
CLERC	Pathologie médicale.
DEBRÉ	Hygiène.
de JONG	Anatomie pathologique
DUVOIR	Médecine légale.
ECALLE	Obstétrique.
FIESSINGER	Pathologie médicale
FOIX	Pathologie médicale.
GARNIER	Pathologie expérimentale.
HARVIER	Pathologie médicale.

MM.	
HEITZ-BOYER	Urologie.
HOVELACQUE	Anatomie.
JOYEUX	Parasitologie.
LABBÉ Henri	Chimie biologique.
LARDENNOIS	Pathologie chirurgicale
LE LORIER	Obstétrique.
LEMAITRE	Oto-rhino-laryngologie
LEVY-SOLAL	Obstétrique.
LHERMITTE	Pathologie mentale.
LIAN	Pathologie médicale.
MATHIEU	Pathologie chirurgicale
METZGER	Obstétrique.
MOCQUOT	Pathologie chirurgicale
MONDOR	Pathologie chirurgicale
MOURE	Pathologie chirurgicale
MULON	Histologie.
PHILIBERT	Bactériologie.
RIBIERRE	Pathologie médicale.
RICHET Fils	Physiologie.
TANON	Pathologie médicale.
VAUDESCAL	Obstétrique.
VERNE	Histologie.
VILLARET	Pathologie médicale.

III. — AGRÉGÉS RAPPELÉS A L'EXERCICE

POUR LE SERVICE DES EXAMENS

MM.	
GOUGEROT	Pathologie médicale.
GUÉNIOT	Obstétrique.

MM.	
RETTERER	Histologie.

IV. — AGRÉGÉS CHARGÉS DE COURS DE CLINIQUE A TITRE PERMANENT

MM.		MM.	
AUVRAY	Clinique chirurgicale.	LÉRI	Clinique médicale.
CHEVASSU	Clinique chirurgicale.	LŒPER	Clinique médicale.
LAIGNEL-LAVASTINE	Clinique médicale	PROUST	Clinique chirurgicale.
LEREBOULLET	Clinique médicale infantile.	SCHWARTZ ...	Clinique chirurgicale.

V. — CHARGÉS DE COURS

MM. MAUCLAIRE, agrégé	Chargé du cours de chirurgie orthopédique chez l'adulte pour les accidentés du travail, les mutilés de guerre et les infirmes adultes.
FREY	Stomatologie.
CHAILLEY-BERT.....	Éducation physique.
LEDOUX-LEBARD	Radiologie clinique.

Par délibération en date du 9 décembre 1798, l'Ecole a arrêté que les opinions émises dans les dissertations qui lui seront présentées, doivent être considérées comme propres à leurs auteurs et qu'elle n'entend leur donner aucune approbation ni improbation.

A Ceux qui de 1914 à 1918 ont donné bravement leur vie ou leur santé pour le salut de la France.

A LA MÉMOIRE DE MES GRANDS PARENTS.

A MON PÈRE ET A MA MÈRE,

dont le dévouement et les sacrifices inlassables m'ont permis d'accéder au rang que j'occupe aujourd'hui.

A MA CHÈRE SŒUR.

A MA TANTE IRMA.

A MES BONS AMIS DE BORDEAUX,
DE TOURS,
DE PARIS,

auprès de qui j'ai trouvé à tout instant une autre famille.

A M. le Professeur NOBÉCOURT,

qui a bien voulu me faire l'honneur de présider cette thèse.

A MES BONS MAITRES DE TOURS
ET DE PARIS

en hommage de profonde reconnaissance.

A mon ami et maître
M. le Dr L. DUBREUIL-CHAMBARDEL,
Chevalier de la Légion d'honneur,
Président de la Société d'Anthropologie,

qui m'a proposé le sujet et m'a si vivement éclairé de sa longue expérience en cette matière.

VARIATIONS FAMILIALES ASSOCIÉES

(Hémimélie cubitale partielle, exostoses ostéogéniques, syndactylie membraneuse des 2e et 3e orteils)

Dans une famille dont les membres sont dispersés à Amboise et à Tours, il nous a été donné d'observer trois malformations transmises durant plusieurs générations.

1° Une hémimélie cubitale partielle,

2° Des exostoses ostéogéniques,

3° De la syndactylie membraneuse des 2e et 3e orteils.

Nous allons décrire chacune de ces dispositions chez un membre de la famille et nous établirons pour celle-ci un arbre généalogique indiquant la dispersion de ces malformations chez ses différents membres.

CHAPITRE 1er

OBSERVATION I

Hémimélie cubitale partielle avec main bote congénitale et exostoses ostéogéniques

Mlle M..., âgée de 18 ans, présente au membre supérieur gauche les déformations suivantes :

1° Réduction de longueur portant sur l'ensemble du bras, mais plus marquée pour l'avant bras.

2e Main déviée sur le bord cubital.

3° Encoche occupant la partie la plus inférieure du bord interne de l'avant bras.

L'examen radiographique nous donne l'explication de ces différentes modifications.

1° Le cubitus est incomplet, la portion de son extrémité inférieure correspondant au point secondaire d'ossification distale manque.

En outre la portion terminale de ce cubitus est renflée en un double fuseau dont nous verrons tout à l'heure la signification.

2° Le radius qui est normalement rectiligne, présente une incurvation à concavité interne, si bien que son extrémité distale regarde nettement en dedans. C'est cette courbure du radius vers le côté cubital qui détermine la déviation de la main vers l'intérieur constituant ainsi un exemple typique de la main bote cubitale.

3° Au niveau des phalanges et des métacarpiens, la radiographie nous montre un certain nombre d'exostoses. L'une d'elles à la main droite est sous-unguéale.

Cette jeune fille en présente en outre, un grand nombre disséminées sur tout le corps ; notamment aux épaules, aux fémurs et à l'extrémité inférieure du tibia où elles déterminent une déformation du coup de pied.

Parmi ces exostoses qui, toutes, sauf cette dernière, sont de faible volume, il faut noter celle qui se trouve à l'extrémité distale du cubitus gauche.

L'élargissement de cet os, que nous indique la radiographie est due à un trouble ostéogénique.

Obs. I. Mademoiselle M...
Hémimélie cubitale partielle. Main bote cubitale.
Exostoses Ostéogéniques.

OBSERVATION II

Exostoses ostéogéniques et syndactylie membraneuse des 2e et 3e orteils

A. **Exostoses ostéogéniques**

M. Rémy B..., né en juin 1913, et habitant Amboise présente un développement normal pour un enfant de son âge au double point de vue physique et psychique.

A l'inspection et à la palpation on constate sur lui un nombre considérable — plusieurs centaines — d'exostoses ostéogéniques réparties sur tout le corps, sauf la tête. Certaines d'entre elles sont remarquables par leur très grand développement. Elles sont particulièrement nombreuses aux deux omoplates, aux os iliaques, et aux extrémités inférieures et supérieures des os longs. Nous allons donner quelques précisions sur les plus importantes d'entre elles.

Au thorax : elles siègent multiples en avant au niveau des articulations chondro-sternales, en arrière sur le corps même des côtes.

Sternum : elles sont nombreuses et petites sur sa face antérieure.

Epaule gauche : l'angle supéro-interne de l'omoplate présente une énorme exostose dont le volume dépasse celui du poing. Elle forme une saillie considérable que soulève les muscles trapèze et angulaire de l'omoplate, et remonte au niveau d'une ligne horizontale passant par la branche inférieure du maxillaire inférieur.

Cette exostose se continue en bas et occupe une grande partie de la face antérieure de l'omoplate. Butant contre les côtes, elle soulève l'os et le déjette en dehors à tel point que sa face antérieure est devenue interne et sa face postérieure externe. A la palpation on la trouve constituée d'un grand nombre de petites exostoses soudées entre elles et dont l'ensemble donne l'impression d'une grappe ou mieux d'une framboise.

Il existe une autre exostose au niveau de l'angle inférieur s'étendant sur la face antérieure de l'os.

Epaule droite : L'omoplate présente des exostoses multiples mais moins volumineuses que de l'autre côté. L'une d'elle occupe la fosse sous-épineuse.

Membre supérieur droit : L'extrémité supérieure de l'humérus est boursouflée par un grand nombre d'exostoses lui donnant l'aspect d'une massue. Une de ces tumeurs, interne, soulève le tendon du biceps. On en note plusieurs au niveau du coude. A l'extrémité inférieure des os de l'avant bras, elles sont multiples. Nous en signalerons une qui, située entre le radius et le cubitus, écarte l'un de l'autre ces deux os, élargissant considérablement cette partie de l'avant-bras. Il en résulte un trouble fonctionnel de l'articulation, notamment une certaine raideur du poignet, et aussi une gêne dans les mouvements d'extension qui sont limités.

Obs. II. Rémy B...

Membre supérieur gauche : même disposition qu'au membre supérieur droit, mais les exostoses sont moins volumineuses. Toutefois l'une d'elles se distingue par son volume, vers le tiers moyen du radius à sa face externe.

Bassin : eur le bord supérieur de l'os iliaque droit, on remarque une exostose volumineuse qui s'étend jusque dans la fosse iliaque externe et soulève les muscles fessiers. Une autre occupe symétriquement le bord supérieur de l'os iliaque gauche. Les faces externes et internes du bassin en sont litéralement semées.

Membre supérieur gauche : on les trouve aux deux extrémités du fémur, du tibia, du péroné et particulièrement au niveau des 2 malléoles.

Membre inférieur droit : Ce qui frappe chez cet enfant c'est une exostose considérable occupant l'extrémité inférieure du fémur. Du volume du poing, elle forme une saillie dirigée en dedans, qui vient en contact avec la cuisse opposée et détermine une gêne de la marche.

L'enfant pour obvier à cette gêne, fléchit la jambe droite la porte en dehors en abduction et détermine ainsi un genu-valgum. Dans la position de repos, il porte le membre inférieur gauche sur un plan nettement antérieur et fléchit la jambe gauche.

Cette attitude, entraîne un raccourcissement physiologique du membre inférieur droit, et consécutivement une claudication marquée. En second lieu il s'est établi une scoliose statique à triple courbure, souple encore, mais qui ne tardera pas à se fixer. Outre cette grosse exostose, on en note d'autres tout autour du genou, à l'extrémité inférieure du fémur, aux extrémités supérieures du tibia et du péroné ; leur masse considérable aggrave encore pendant la marche la gêne occasionnée par la précédente.

Notons aussi des exostoses volumineuses au niveau des malléoles déterminant une gêne dans les mouvements du pied.

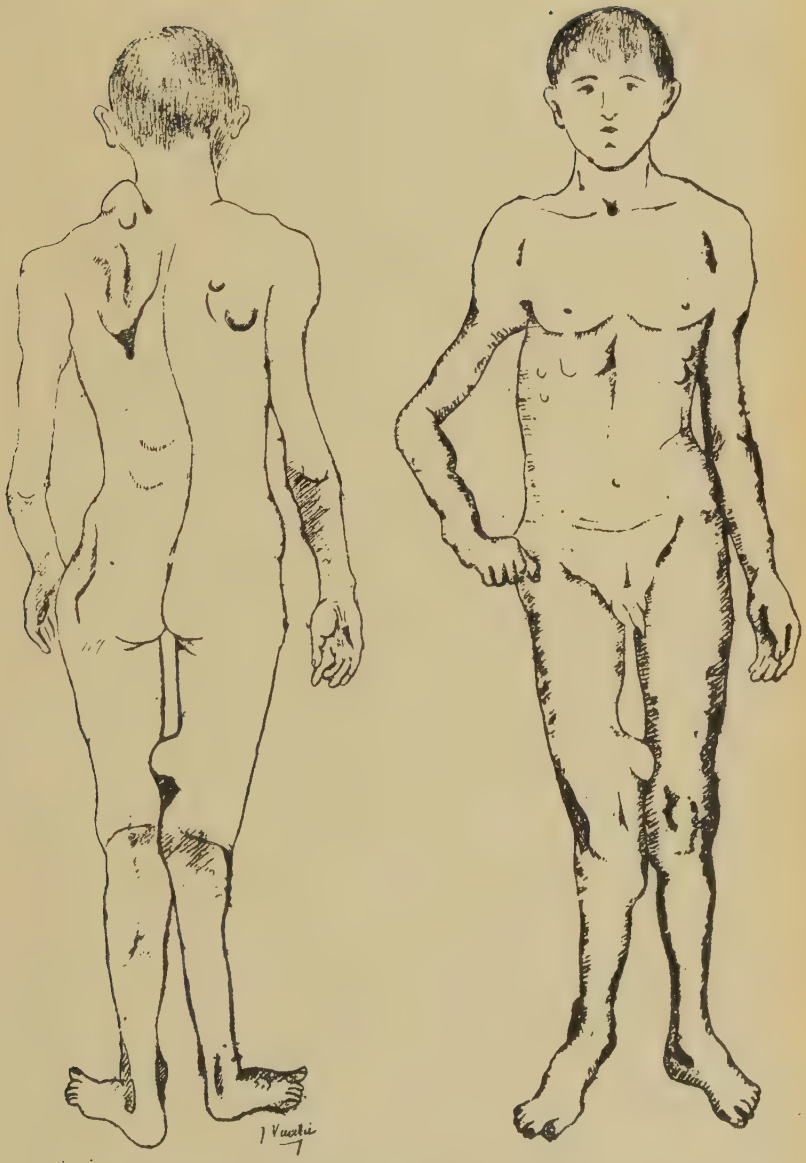

Obs. II. Rémy B...

B. **Syndactylie**

Cet enfant présente en outre à chaque pied une union des 2e et 3e orteils, union purement membraneuse avec intégrité du squelette. Nous signalons cette déformation assez banale seulement parce qu'on la trouve chez plusieurs membres de la famille.

Cette syndactylie est la plus fréquente des syndactylies du pied. Elle a fait l'objet d'un grand nombre de communications. MM. Chavannoz et Magnant en ont signalé un cas à la Société d'anatomie clinique de Bordeaux le 11 janvier 1926. M. Roquejeoffre, aide d'anatomie à l'École de médecine de Tours en a observé plusieurs exemples dans une famille avec transmission héréditaire.

En résumé : Nous trouvons chez cet enfant des exostoses ostéogéniques en nombre considérable et dont le volume arrive à causer une véritable infirmité.

1° Déplacement de l'omoplate gauche,

2° Raideur articulaire du poignet droit,

3° Raccourcissement physiologique du membre inférieur droit avec claudication et scoliose statique consécutive.

4° Raideur des articulations tibio-tarsiennes, ce qui est intéressant dans notre observation, c'est l'association des trois dispositions que nous venons de signaler et qui chacune se présente avec un caractère nettement familial.

Nous trouvons chez Mlle M... l'association des exostoses, de l'hémimélie et de la syndactylie et chez le jeune Rémy B... exostoses et syndactylie.

Le tableau généalogique suivant nous montre que ces différentes dispositions se retrouvent chez un grand nombre de membres de la même famille.

Nous avons en effet : 19 cas d'exostoses,
14 cas de syndactylie,
5 cas d'hémimélie.

Nous remarquerons que les exostoses se transmettent directement pendant plusieurs générations. Ainsi que la syndactylie, l'hémimélie se trouve au contraire à l'état sporadique.

Nous n'avons pas de renseignements sur les 2 premières générations de ce tableau.

Voici en vue synoptique le tableau généalogique ci-dessus :

Pas de renseignements : 5 sujets

Variation pure	7 exostoses 3 syndactylie 1 hémimélie.
Variations avec association double	8 exostoses + syndactylie, 1 exostose + hémimélie, 0 hémimélie + eyndactylie.
Variations à triple association	3 exostoses + hémimélie + syndactylie.

Soit sur 37 sujets dont on possède des renseignements, 23 porteurs de malformations.

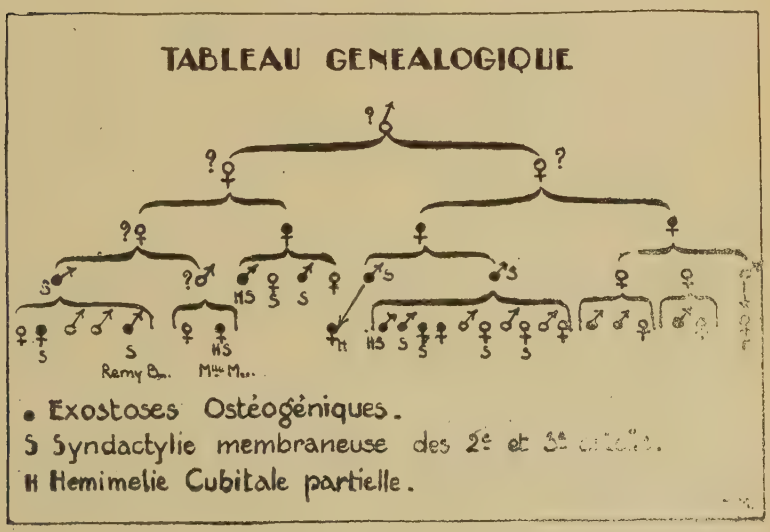

CHAPITRE II

HÉMIMÉLIE CUBITALE

Les variations du cubitus déterminant l'hémimélie cubitale se présentent de différentes façons dont il faut suivre attentivement les degrés pour comprendre les rapports qui existent entre elles.

Il convient donc de les séparer en 2 groupes :

1° Celles qui ont trait à la réduction de l'os, lequel est complet dans toutes ses parties.

2° L'agénésie partielle ou totale du cubitus.

M. le docteur Dubreuil-Chambardel dans son récent travail sur les variations du corps humain a montré quelles étaient les différentes formes de brièveté du cubitus et les conséquences que cette brièveté entraînait pour le radius, (*Variations du corps humain*, E. Flammarion 1925, page 152 et suivantes). « Le radius curvus dit-il, consiste essentiellement en une réduction de longueur du cubitus, en une courbure du radius à son tiers inférieur, courbure à concavité interne en un écartement exagéré des deux os dans le plan frontal.

L'articulation distale du radius est troublée. On note sous la peau une forte saillie correspondant à cette face articulaire, on voit aussi parfois la luxation de la tête du cubitus, la luxation ou la subluxation des deux os entre eux ou de chacun avec l'humérus.

« En somme la brièveté primitive du cubitus a déterminé comme l'a fort bien démontré Delattre, une incurvation du radius puis secondairement une dislocation des articulations et une position bote de la main et du poignet. Guérin, Valmale, Chastenet de Géry ont signalé des cas confirmant ces constatations.

Luxation de la tête radiale : Il existe une seconde malformation possible, le radius est en rectitude normale ou légèrement incurvé. La tête est luxée d'avec le cubitus et d'avec l'humérus et peut être atrophié ou hypertrophiée, il y a allongement du col, qui fait saillie en arrière du coude. Cette position gêne les mouvements de l'articulation. Le cubitus de son côté est plus ou moins diminué dans sa partie moyenne ou inférieure. L'humérus lui-même présente une atrophie des condyle et épicondyle.

Bref, comme le fait remarquer M. Dubreuil-Chambardel, le radius peut être luxé à la fois avec le cubitus et avec l'humérus et il explique que « le manque de contact de sa cupule avec le condyle supprimant un obstacle mécanique amène l'hypercroissance de son col ».

Signalons que M. Abbott a fait ressortir le caractère familial et héréditaire de cette disposition qui est presque toujours bilatérale.

M. A. Feil a rapporté de son côté une observation identique.

Nous conclurons avec M. Delattre que « luxation congénitale de la tête du radius et radius curvus sont

les deux aboutissants d'une malformation unique primitive qui est l'atrophie du cubitus ou mieux, son manque de développement en longueur ».

Le cubitus valgus : on sait que normalement chez l'homme, l'avant-bras est dans le prolongement du bras ou forme un angle très obtus ouvert en dehors, chez la femme cet angle est plus prononcé encore et c'est une variation sexuelle importante il s'agit là de position vara naturelle.

Dans le cubitus valgus l'avant-bras au lieu d'avoir un axe prolongeant celui de bras, forme un angle obtus ; mais cet angle est ouvert en dedans, et le coude fait saillie en dehors. Cette malformation est due à une brièveté du cubitus.

Agénésie du cubitus. Dans les 3 cas possibles que nous venons de rencontrer le cubitus était complet et seules des modifications de forme ou de position entraient en cause dans les malformations étudiées.

Dans le cas qui nous occupe maintenant, l'os est incomplet ou même fait défaut.

L'agénésie totale est rare. Kümmel qui a bien étudié la question signale que le radius présente des modifications importantes, incurvation, soudure de sa tête à l'humérus, luxation.

Comme le font remarquer MM. Rabaud et Hovelacque dans un très important travail : Études sur l'ectromélie (*Bulletin biologique de la France et de la Belgique,* tome LVII (1923), fasc. 4, page 406). « Dans le cas d'absence partielle d'un os long et quoi qu'en disent certains auteurs c'est de beaucoup le plus

souvent l'extrémité inférieure qui manque. Pour le tibia le fait est presque absolu ».

Tout récemment M. Piétro Alonso (*Riforma Medica*, 1925, page 487) a publié un cas fort curieux d'hémimélie partielle du cubitus gauche. Cet os était représenté par sa diaphyse, les deux épiphyses manquaient. Il en résultait une incurvation du radius et une main bote. Du côté droit l'avant bras était normal mais on constatait une syndactylie des 4e et 5e doigts.

Qu'il y ait agénésie partielle ou totale, on note le plus souvent l'absence des 4e et 5e rayons digitaux.

M. A. Feil en 1923, a présenté à la Société anatomique un cas d'agénésie totale du cubitus avec absence des 3 derniers doigts. Roberts a signalé une agénésie cubitale portant sur plusieurs générations d'une même famille.

L'agénésie du cubitus est la plus rare des agénésies des os longs. Les statistiques de MM. Rabaud et Hovelacque (*Loc. cit.* page 443 ; notes complémentaires) en indiquent 66 cas contre 209 cas d'agénésie du radius.

Voici du reste *in extenso* cette statistique.

« *Cubitus* : Absence totale 30 cas (19 unilatéraux, 6 bilatéraux, 5 pas précisés).

« Absence partielle 36 cas (1 bilatéral, les extrémités inférieures manquent (Metcalfe) ; 35 unilatéraux, sergment supérieur manque 3 fois, segment inférieur manque 25 fois, segment moyen manque 5 fois. Dans 3 cas des trainées osseuses Maas, Mouchet et Vaillant, Pircard.

Absence totale d'un côté, partielle de l'autre (Pagenstecher, Stoffel et Stempel). Dans le cas de Pagenstecher du

côté où le cubitus manque partiellement le radius manque totalement. Ce cas est comparable aux cas unilatéraux de Kroemer et de Slimberg, dans le troisième cas c'est l'extrémité supérieure du cubitus qui manque ».

Notre observation apporte donc 5 cas nouveaux d'agénésie partielle du cubitus et confirmerait cette opinion que c'est l'extrémité inférieure qui manque le plus souvent.

COMPLICATIONS STATIQUES

Dans l'exposé ci-dessus nous avons vu que ces variétés peuvent dans deux cas entrainer une déviation de la main en dedans et créer ce qu'on appelle la main bote cubitale.

1° Dans le radius curvus, nous avons vu que l'extrémité inférieure du radius formait une saillie énorme regardant en dedans et que les os du poignet étaient rejetés en dedans.

2° Dans le cas d'absence de l'extrémité inférieure du cubitus nous voyons se produire un phénomène tout semblable.

Si nous nous reportons à la radiographie que nous donnons nous voyons l'incurvation du radius déplacer la tête radiale régulièrement en-dedans et entrainer une disposition irrégulière du poignet et de la main.

M. Rocher au Congrès d'orthopédie de 1925 dans le rapport qu'il a présenté sur la main bote, donne une description très précise de la main bote cubitale.

Nous lui emprunterons les passages suivants :

« C'est une malformation rare, dit-il (1), qui s'observe de préférence dans le sexe masculin ; elle est bilatérale dans un tiers des cas et plus fréquente à droite (Broca et Mouchet) ».

---

(1) *Revue d'orthopédie*, XXXIIe Congrès, 3e série, t. XII, p. 650 et suivantes, n° 6, nov. 1925, Masson éditeur.

Kummel a classé en 3 types les absences congénitales du cubitus suivant l'état du radius, et nous nous contenterons d'énumérer

1° Le radius est normal ou plus ou moins incurvé en dedans.

2° Le radius est ankylosé.

3° La tête radiale est luxée en haut et en dehors.

...« La main poursuit M. Rocher est toujours de dimension plus petite que normalement, elle est soit en attitude vara pure, soit coudée sur le bord intérieur de l'avant bras, et en forte pronation ».

Il est rare que son squelette soit normal et le plus souvent on signale l'absence de la rangée interne cubitale (pisiforme, pyramidal, os crochu, quelquefois trapézoide et grand os). On peut trouver aussi « un avortement des 4e et 5e rayons inter-digitaux rarement du 3e. « Exceptionnellement ce sont les doigts (1 et 2) de la ligne radiale qui sont absents dans l'hémimélie cubitale (Mouchet et Pakowsky, Grimaud et Epitalbra, Stoffel, Pringel) ».

Le membre est généralement atrophié dans ses muscles et dans ses os « l'avant bras est toujours raccourci ».

L'articulation scapulo-humérale se ressent elle-même de cette agénésie, il peut y avoir raideur avec bras collé au corps ; l'articulation du coude peut être lésée, ankylose ou luxation, le membre est en rectitude et présente une difficulté à effectuer certains mouvements — par suite de réduction ou d'absence

de muscles — toutefois « la supination et la pronation peuvent en général s'effectuer ».

Parmi les modifications apportées par l'hémimélie aux muscles on signale l'absence du long chef du biceps, et l'absence des cubitaux, notée par Stoffel et Stempel.

Des malformations peuvent se montrer sur le rond pronateur les muscles longs des doigts correspondant au rayon cubital. Les deux vastes peuvent se perdre sur l'articulation du coude où se fusionner avec les fléchisseurs et le cubital postérieur (Stoffel et Stempel).

Enfin pour terminer « l'absence du cubitus constitue presque toujours une malformation isolée, la seule anomalie qui l'accompagne parfois est l'absence de péroné » (M. Corret).

Exception faite de cette dernière constatation, M. Corret ancien interne des hôpitaux de Nancy, où se réflète les idées du professeur Froelich, parlant de la main bote cubitale, reproduit les conclusions de M. Rocher sans apporter d'éléments nouveaux d'appréciation (Dr Pierre Corret, *La main bote congénitale*, Nancy, Société d'Impression typographique, 1925).

HÉRÉDITÉ ET FAMILIALITÉ

Dans notre observation, nous avons indiqué que cinq sujets d'une même famille présentent de l'hémimélie cubitale caractérisée par l'absence de l'extrémité inférieure du cubitus.

C'est là un cas particulièrement net de transmission familiale d'une disposition en somme assez rare. Cette transmission ne s'est pas présentée sous forme d'hérédité directe de générateur à descendant.

Remarquons cependant que les rameaux d'une même famille présentent des dispositions semblables. Il est possible que si nous avions pû examiner les générations antérieures nous eussions trouvé d'autres cas et des faits d'hérédité directe.

Cette transmission pendant plusieurs générations d'une hémimélie déterminant une main bote congénitale a été signalée par différents auteurs. Raymond dans son livre sur « l'Hérédité morbide » (Paris, Vigot, 1905), nous dit page 47 :

« Dans une observation de M. Gayet une femme atteinte à la fois d'une absence du pouce de chaque main et d'une main bote à droite avec absence du radius de ce côté a un enfant atteint des mêmes malformations, absence des pouces, main bote à droite avec absence du radius de ce côté ». M. Gayet rappelle l'observation classique de Bouvier dans laquelle on voit un homme atteint de main bote avoir sur 5 enfants, 2 filles atteintes de main bote, une fille n'ayant que 3 doigts, et une autre n'ayant qu'un doigt, un seul de ces enfants était bien conformé.

M. Apert dans son traité si riche de faits sur les « Maladies familiales et les maladies congénitales » signale des cas héréditaires d'ectromélie.

Une observation de Roberts rapportée par MM. Rabaud et Hovelacque nous montre (loc. cit. p. 403) un « homme de 73 ans atteint d'absence congénitale du cubitus qui avait une sœur, trois enfants et un neveu atteints de la même anomalie. Sa mère et sa grand' mère avaient un doigt raide ».

Dans l'observation de Rennevall où il existe une absence du cubitus on trouve la transmission héréditaire de cette même disposition.

Notre observation où nous trouvons cinq cas d'émimélie d'une même famille présente donc un certain intérêt si on s'en rapporte à la constatation de MM. Rabaud et Hovelacque disant : « *l'hérédité est bien rarement signalée et nombre d'auteurs insistent sur l'absence de tout antécédent tératologique* » (p. 403).

On voit donc que *l'hémimélie cubitale est une variation qui n'échappe pas à la loi commune et peut se transmettre dans une même famille pendant plusieurs générations.*

Ce fait d'hérédité est à rechercher attentivement quand on examine un hémimèle.

CHAPITRE III

EXOSTOSE OSTÉOGÉNIQUE

La question des exostoses ostéogéniques a été parriculièrement bien étudiée sous tous ses aspects notamment depuis les travaux de Cornil et Ranvier, l'article de Mauclaire dans le « Nouveau traité de Chirurgie » et nous ne comptons pas faire une révision générale de la question. Nous voulons simplement préciser quelques points d'anatomie et de physiologie soulevée par l'observation que nous publions.

ANATOMIE

Le siège des exostoses peut se trouver sur tout le squelette excepté sur les os du crâne. On les trouve aussi bien sur les os plats (omoplat) que sur les os spongieux (calcaneum) ou les os longs.

Dans notre observation nous trouvons indifféremment ces différents sièges. C'est ainsi que sur un os plat (omoplate) nous avons vu se développer une énorme exostose et que nous trouvons des exostoses de même genre sur les côtes, sur le sternum, sur l'os coxal, os plats également. Toutefois c'est de préférence sur les os longs que l'on rencontre les exostoses les plus fréquentes. Suivant Ollier elles siègent au niveau des épiphyses les plus fertiles.

Dans notre observation, nous avons insisté sur la multitude des exostoses à l'extrémité supérieure de l'humérus, où elles forment des masses irrégulières au-dessus et au-dessous des condyles et des genoux et à la partie proximale des jambes et des avant-bras.

Symétrie : Il est à remarquer que les exostoses se présentent souvent avec une symétrie très nette aux deux parties du corps ; mais cependant quoique symétriques elles peuvent présenter un inégal développement.

L'exagération de volume que peuvent présenter les exostoses situées dans la région du genou et qui se retrouve à un degré si évident sur le sujet de notre IIe observation, a été signalée par quelques auteurs. C'est ainsi que M. Georges Potel dans son traité pratique d'Orthopédie » (fig. 8) représente des exostoses multiples du fémur, du tibia, du péroné, qui donnent à la région un aspect massif.

Au musée de l'École de médecine de Tours, sont conservées les membres inférieurs d'un adulte qui présente également un développement considérable d'exostoses au genou.

Nous en reproduisons ici la photographie.

D'après ce document on remarque que les deux membres inférieurs sont atteints et le gauche plus encore que le droit.

De ce côté droit, nous voyons deux exostoses l'une en forme de pointes, l'autre massuée située de part et d'autre des condyles fémoraux s'élever au-dessus d'eux et atteindre 11 centimètres de hauteur. On note un

Musée de l'Ecole de Médecine de Tours.

épaississement du fémur au niveau de son tiers inférieur et un élargissement dans le plan frontal. Sa circonférence au niveau des condyles atteint 35 centimètres alors que normalement elle est à ce niveau de 16 centimètres.

Le péroné et le tibia, sont peu atteints il existe quelques exostoses à la partie supéro-interne des plateaux tibiaux et à l'extrémité inférieure des deux os.

A gauche, symétriquement placées par rapport au fémur droit, les exostoses sont plus volumineuses ; l'une d'elles atteint 13 centimètres.

L'épaississement et l'élargissement de cette région, sont très nets. La circonférence passant par les condyles est de 23 centimètres 5 au lieu de 16 centimètres.

Au péroné et au tibia, outre des exostoses nombreuses, on note une disposition sur laquelle nous reviendrons un peu plus loin, mais que nous signalons dès maintenant, la dislocation de l'articulation du tibia et du péroné. Les 2 os sont écartés l'un de l'autre et l'espace qui les sépare est occupé par une exostose développée dans un plan frontal. L'individu étant déjà d'un certain âge il y a soudure de cette extrémité supérieure.

Cette même disposition se retrouve à la partie inférieure.

Cependant sur les os longs, le siège des exostoses ne se trouve pas toujours et nécessairement au niveau du cartilage de conjugaison. C'est ainsi que dans notre observation nous voyons au radius gauche une

exostose assez volumineuse occuper la diaphyse de cet os. Nous faisons remarquer aussi qu'un certain nombre des exostoses des métacarpiens et des phalanges se trouvent à leur partie moyenne.

On a prétendu d'après des remarques de Broca et de Bessel Hagen, que les os porteurs d'exostoses perdaient en longueur ce qu'ils dépensaient en production aberrantes, on à même élevé cette constatation à la hauteur d'une loi : loi de Bessel-Hagen. Il nous apparaît que *cette affirmation est beaucoup trop absolue* et en particulier chez plusieurs sujets faisant partie de cette observation *les dimensions des os longs sont absolument normales et ne s'écartent pas de la moyenne établie par Manouvrier.*

PHYSIOLOGIE

Évolution

Les exostoses observées par nous, ont apparu dès les premières années de la vie et quelques-unes d'entre elles existaient à la naissance. Leur évolution paraît assez rapide et chez notre sujet (observation II) elles ont pris de bonne heure le développement excessif qu'on voit.

Après la puberté les exostoses ne s'accroissent plus.

Se produit-il une régression chez l'adulte ?

Nous avons peu de renseignements à ce sujet. Cela semble à priori peu probable étant donné leur nature qui est selon tous les auteurs, et notamment Cornil et Ranvier, celle de l'os normal.

Elles peuvent paraître régresser, mais n'est-ce pas un effet de contraste avec les régions avoisinantes qui par leur développement plus ample au cours de l'accroissement de l'individu les font paraître plus petites.

TROUBLES DÉTERMINÉS

Troubles statiques. Certaines exostoses par leur développement anormal peuvent entraîner des troubles statiques.

Le garçon (observation II) en est un exemple très net. Le volume de l'exostose du fémur droit le fait buter contre la cuisse gauche ; l'enfant est obligé de fléchir le genou gauche et d'autre part de porter la jambe droite en dehors, entraînant un genu-valgum ;

M. Mauclaire signale qu'on a trouvé des malades atteints d'exostose intra-articulaire coïncidant avec un genu-valgum, sans pouvoir dire si elle est primitive ou secondaire à la position du membre.

Dans le cas qui nous intéresse, nous considérons ce genu-valgum comme secondaire à l'exostose.

Il se produit en outre une dysharmonie des membres inférieurs entraînant une scoliose à triple courbure.

Troubles articulaires. Les exostoses au niveau des articulations peuvent par leur développement amener des troubles fonctionnels. Un certain nombre d'auteurs, ont signalé par exemple la gêne au niveau du poignet et du coup de pied entraînant des raideurs articulaires.

Nous insistons sur un trouble articulaire qui ne semble pas avoir été mis en évidence et que nous trouvons chez notre sujet. Il se produit à l'extrémité

distale de l'avant bras, des exostoses inter-radio-cubitales qui en s'accroissant écartent les 2 os l'un de l'autre et disloquent l'articulation inférieure cubito-radiale.

Nous reproduisons ici la radio d'un cas inédit que M. le docteur Dubreuil-Chambardel président de la Société d'anthropologie nous a communiqué. Il s'agit

d'un garçon de 6 ans, examiné en 1921, présentant un très grand nombre d'exostoses ostéogéniques au niveau de l'extrémité inférieure de l'avant-bras. On voit une volumineuse exostose séparer le radius du cubitus en même temps que se produit une disjonction de l'articulation radio-cubital.

M. Radichitch, élève de M. Broca, dans sa thèse de 1924 sur les « Exostoses ostéogéniques de l'extrémité inférieure du cubitus » étudie la localisation possible de ces formations exubérantes au niveau de l'extrémité inférieure du cubitus.

Il donne les figures de quelques cas et il note que ces exostoses prennent une forme néoplasique et considère que ce sont elles qui amènent suivant la précédente loi de Bessel-Hagen, l'arrêt d'allongement de l'os.

Il montre que dans ces cas le radius est généralement incurvé ce qui détermine une main bote cubitale.

Chez ces sujets, l'avant bras est élargi à sa partie inférieure, et le cubitus forme une saillie interne quelquefois très accusée.

De même au genou les exostoses qui se produisent sur les extrémités proximale et distale du péroné, peuvent disjoindre cet os du tibia.

Dans l'observation dont nous donnons la photographie page 10 on voit nettement l'écartement anormal des 2 os de la jambe, la même disposition se retrouve dans la gravure n° 78 du livre M. Potel déjà cité.

Dans notre observation, nous voyons les exostoses

de l'omoplate entraîner et distendre le trapèze réduit à une très mince lame.

Troubles nerveux. On a signalé des compressions de filets nerveux occasionnant des symptômes douloureux. Dans notre observation notre sujet se plaint de fourmillements dans la région de l'avant bras droit et est obligé de maintenir son poignet en extension. Il se plaint également de fourmillements dans la région dorsale.

Troubles cutanés : Au niveau des exostoses superficielles on peut trouver des bourses séreuses anormales. Celles-ci siègent de préférence dans la région où le tégument est lâche. Hawkins, Volkmann, Duguet, Oslon, Gilette, Roux, Broca, Lannelongue, ont cité des observations où ces bourses séreuses anormales étaient devenues le siège d'inflammation.

Aucun de nos sujets n'a jusqu'à maintenant présenté une telle complication.

HÉRÉDITÉ ET FAMILIALITÉ

Notre observation est un exemple très net montran la possibilité pour ces exostoses de se transmettre dans une même famille pendant plusieurs générations.

Nous avons pu examiner 19 personnes réparties sur 5 générations.

M. Apert, médecin des hôpitaux de Paris, dans son beau livre « Maladies familiales et maladies congénitales » range les exostoses ostéogéniques parmi les maladies familiales.

« C'est dit-il (page 244) dans le même groupe héréditaire (que l'achondroplasie, la dysplasie pariétale, la dysostose cléido-crânienne, etc...) que je range une maladie familiale des os qui se manifeste en général dans la seconde enfance, les exostoses ostéogéniques ». Après avoir passé en revue la nature, le siège et le développement des exostoses il continue :

« Il s'est produit pour cette affection, ce qui a eu lieu pour l'achondroplasie. Pendant longtemps la notion familiale n'a pas été mise en lumière, on confondait du reste avec l'affection qui nous occupe, bien des cas disparates (chondromes ossifiés malins, exostoses traumatiques locales, myosites ossifiantes progressives, etc...) mais une fois éliminés, ces cas aberrants, si on se donne la peine de rechercher l'hérédité dans les observations publiées, on la constate habi-

tuellement, et dans les cas observés depuis que l'attention est attirée sur ce point, elle est à peu près constamment notée ».

Citant alors les observations de Mery et Metayer, Tessier et Denéchaux, Heymann, Fischer, Parck, Reinicke, Reulos, Moukden concernant des cas où l'hérédité est très nette et a pu être suivie il note toutefois des cas où l'absence de tout antécédent est indubitable et finalement conclut : Quoi qu'il en soit « ...les exostoses ostéogéniques comme l'achondroplasie, peuvent parfois survenir à l'état isolé dans une famille, néanmoins, on ne pourrait nier que l'une et l'autre affection aient souvent tendance à réapparaître dans les familles, une première fois frappées dans un de leurs sujets ; mais on comprend que les circonstances puissent parfois être contraires à la manifestations de cette tendance » (Apert : *Maladies familiales et maladies congénitales*, J.-B. Baillière et fils, 1907, page 242 et suivantes)

On retrouve dans la littérature médicale un certain nombre de cas d'hérédité des exostoses.

Reubsaët en a réuni 18 observations. Nous devons résumer ici les observations très caractéristiques à cet égard de MM. Méry et Metayer et de Tessier et Denecheau.

MM. Mery et Metayer, présentent un enfant de 12 ans, atteint d'exostoses multiples dont la première date de la naissance. Le côté particulièrement intéressant de ce cas réside dans l'hérédité. Le père, le grand-père, le grand-oncle de cet enfant ont tous des exostoses, quelques unes énormes, l'anomalie remonterait jusqu'à la 6e génération,

Le grand-oncle encore vivant a eu une fille indemne, mais ses enfants étaient atteints d'exostoses.

A propos de cette observation M. Apert dit que les exostoses se sont montrées surtout chez les mâles et de mâle à mâle ce qui est la caractéristique des affections familiales (in Bulletin médical, année 1905, page 66).

Nous ne partageons nullement la façon de voir de M. Apert en ce qui concerne la transmission de mâle à mâle, car dans cette famille 6 femmes dont 2 indemnes transmettent l'affection à 8 de leurs 9 fils. Leurs 6 filles sont indemnes. En outre 3 hommes ont 5 filles atteintes d'exostoses contre 3 fils. Leurs 10 autres enfants (5 filles et 5 garçons) sont indemnes.

Nous dirons donc que *l'affection est transmise presque uniquement par les femmes à leurs fils et que ceux-ci la transmettent presque également à leurs garçons et à leurs filles avec toutefois une légère préférence pour ces dernières.*

Nous trouvons dans le « Bulletin et Mémoires de la Société médicale des hôpitaux, année 1905, page 647 » l'observation de MM. Pierre Tessier et H. Denecheau, internes des hôpitaux que nous allons résumer.

Il s'agit d'un enfant de 12 ans, d'origine italienne, Alexandre V..., qui, venu à Paris, contracte un érysipèle et entre dans le service du Dr Tessier.

A l'examen du corps et des membres, on constate de multiples exostoses. On en note une à l'humérus droit à l'union, du 1/3 supérieur et du 1/3 moyen, tumeur du volume « d'une grosse orange » qui dévie muscles et paquet vasculo-nerveux ; parmi ces muscles on signale notamment le biceps, le triceps, le deltoide.

A l'humérus gauche, il existe une tumeur symétrique,

mais d'un volume moindre, les fémurs, les tibias, les péronés, les clavicules, les côtes présentent des exostoses.

Au point de vue des antécédents on signale que la mère est indemne de toute lésion ostéogénique. Il n'en est pas de même du père qui présente au fémur gauche une exostose du volume d'une mandarine, au fémur droit une exostose symétriquement placée, mais de plus faible volume et au niveau de la tubérosité interne des tibias de petites exostoses.

L'oncle et la tante du malade n'ont pu être examinés, toutefois cette dernière serait indemne.

Mais les deux frères racontent que « leur père présentait des tumeurs aux 2 jambes près le genou, et aux bras, tumeurs datant de l'enfance et qui étaient connues des habitants de leur village ».

Enfin des 6 frères et sœurs de l'enfant examiné, l'un est indemne, un second présente une scoliose dorsale, à concavité droite, un troisième nous montre à la face interne du tibia droit une exostose du volume d'une noisette

En résumé nous voyons que dans cette observation le père a transmis l'affection à ses enfants.

Signalons que MM. Pierre Marie, André Levi et Faure Baulieu rapportant 2 cas d'exostoses n'ont pas trouvé trace de caractère héréditaire et familial, page 652.

Enfin pour terminer M. Radichitch reflétant les idées de son maître M. Broca insiste sur la transmissibilité fréquente des exostoses ostéogéniques.

CHAPITRE IV

RÉFLEXIONS

Les observations qui font l'objet de cette thèse donnent lieu à quelques remarques :

Nous constatons en effet, dans une même famille, la transmission, pendant un certain nombre de générations, de plusieurs dystrophies : hémimélie cubitale ; exostoses ostéogéniques ; syndactylie membraneuse des 2e et 3e orteils.

Chacune de ces dystrophies a été étudiée et on a remarqué qu'elles peuvent être héréditaires et peuvent se transmettre pendant une longue suite de générations.

Nous avons insisté, dans les pages précédentes, sur le caractère familial de chacune d'elles.

On peut se demander, ici, si la même cause dystrophiante peut être invoquée pour chacune de ces trois dystrophies et si par conséquent, l'hémimélie, l'exostose et la syndactylie sont sous l'influence d'un même facteur.

Une seconde supposition se présente à l'esprit.

Ces différentes dystrophies se sont trouvées réunies dans une même famille, par suite de l'union de familles présentant une seule d'entre elles. A la suite de ces unions les descendants ont conservé des carac-

tères anatomiques appartenant à leurs deux générateurs. Des exemples de ces associations dystrophiques sont connus. Voici, par exemple, une observation du Dr Marnay (de Loches) où on trouve une association de clinodactylie et de syndactylie.

M. Gil..., de Loches, décédé à l'âge de 78 ans, présentait une clinodactylie latérale de l'auriculaire et de l'annulaire aux deux mains ; les deux derniers orteils de chaque pied présentaient des déviations homologues et étaient fortement inclinés en varus. Il épousa Mlle Y..., qui avait aux deux mains une syndactylie du médius et de l'annulaire : il eut onze enfants.

L'aîné présentait à la fois une déviation en varus très accentué de l'auriculaire et du cinquième orteil, et la syndactylie du médius et de l'annulaire, toutes ces dispositions symétriques ; il eut trois enfants, deux cadets normaux, l'aîné présentant une clinodactylie très accusée des deux auriculaires et père de quatre enfants, âgés respectivement de 16, 14, 12 et 2 ans, tous clinodactyles.

Les dix autres enfants étaient clinodactyles, paraît-il ; on raconte qu'un de ceux-ci fut reconnu dans un café de Loches par un de ses parents, qu'il n'avait jamais vu, en mettant par mégarde sur la table ses mains qui présentaient de superbes auriculaires varus.

Une fille d'un de ces derniers habite Genillé et présente en même temps des auriculaires varus et une syndactylie du médius et de l'annulaire.

Cette observation est curieuse, parce qu'elle montre deux malformations des doigts provenant de deux générateurs différents, se transmettant parallèlement dans une même famille pendant quatre degrés généalogiques.

MM. Paul Vigne et Georges Darcourt ont présenté à la séance du 21 novembre 1924, au Comité Médical

des Bouches-du-Rhône, une malade dont l'observation clinique est identique sur deux points à notre observation I.

Il s'agit d'une femme de 47 ans présentant des exostoses nombreuses du volume et de forme variables, les unes de nature vraisemblablement syphilitique, les autres datant de l'enfance et de nature ostéogénique. En outre au membre supérieur gauche, le cubitus est raccourci et incurvé ainsi que le radius. Il s'ensuit une déformation du poignet sans qu'il y ait trouble fonctionnel.

Les auteurs n'ont pu élucider chez cette malade la pathogénie de ces deux dystrophies.

Pour terminer, M. Hovelacque (Anatomie et Morphogénie d'une anomalie héréditaire, page 132. 1920) note que l'association de l'absence des os en général et de la maladie de Recklinghausen est relativement fréquente. La neurofibromatose généralisée est bien congénitale et hériditaire, mais sa pathogénie n'est pas élucidée.

Quoi qu'il en soit, il est important de mettre en valeur ce fait que l'absence partielle d'un os peut se rencontrer soit avec la dystrophie ostéogénique soit avec la maladie de Recklinghausen.

Dans l'état actuel de notre enquête sur la famille qui fait l'objet de cette thèse, la pathogénie de ces dystrophies nous échappe et nous ne pouvons pas conclure.

Il est curieux cependant de remarquer la coexistence dans la même famille — et dans cette famille chez les mêmes sujets — de deux dystrophies, dont

l'une (hémimélie) est due à une diminution de l'ostéogenèse, et dont l'autre (exostose ostéogénique) est due à une exubérance de cette fonction.

VU :
Le Doyen,
M. ROGER.

VU :
Le Président,
NOBÉCOURT.

VU ET PERMIS D'IMPRIMER :
Le Recteur de l'Académie de Paris,
LAPIE.

IMP. DES ÉDITIONS MÉDICALES — PARIS